

# Paciente de 82 años con masa pulmonar de 10 meses de evolución, reporte de caso clínico

Miguel Á Fernández Freire[1], Alejandro F Fernández F[1], Samanta V Pantoja A[1], Stalin F Sangoquiza A[1], Ricardo E Tixi Ramírez[1]

1. Universidad Central del Ecuador – Ecuador

Doi: <https://doi.org/10.23936/pfr.v6i2.198>

PRÁCTICA FAMILIAR RURAL | Vol.6 | No.2 | Julio 2021 | Recibido: 24/04/2021 | Aprobado: 29/07/2021

## Cómo citar este artículo

Fernández, M., Fernández, A., Pantoja, S., Sangoquiza, S., Tixi, R. Paciente de 82 años con masa pulmonar de 10 meses de evolución, reporte de caso clínico. *Práctica Familiar Rural*. 2021 julio; 6(2)

Compartir en:



## Resumen

Se presenta una paciente de 82 años, sin sintomatología respiratoria, inicia con dolor inespecífico en hipocondrio izquierdo, sector en el que tras 10 mes aparece una masa. De la cual se toma una biopsia que no es concluyente, pero en exámenes de imagen se observa varios nódulos pulmonares y una masa de la cual se toma una biopsia y se obtiene el diagnóstico.

**Palabras clave:** Linfoma no Hodgkin primario de pulmón, patología, biopsia.

## 82-year-old patient with a 10-month evolution of lung mass, clinical case report

### Abstract

A female 82-year patient presents to the clinic without pulmonary symptomology and began with an unspecific pain in the left hypochondrium, where ten month later in this location developed a mass. This mass was biopsied which result was not concluding, but in thorax image multiple nodules and one mass were identified. This lung mass was biopsied and the diagnostic.

**Key words:** Primary non-Hodgkin lymphoma of the lung, pathology, biopsy.

## Caso clínico

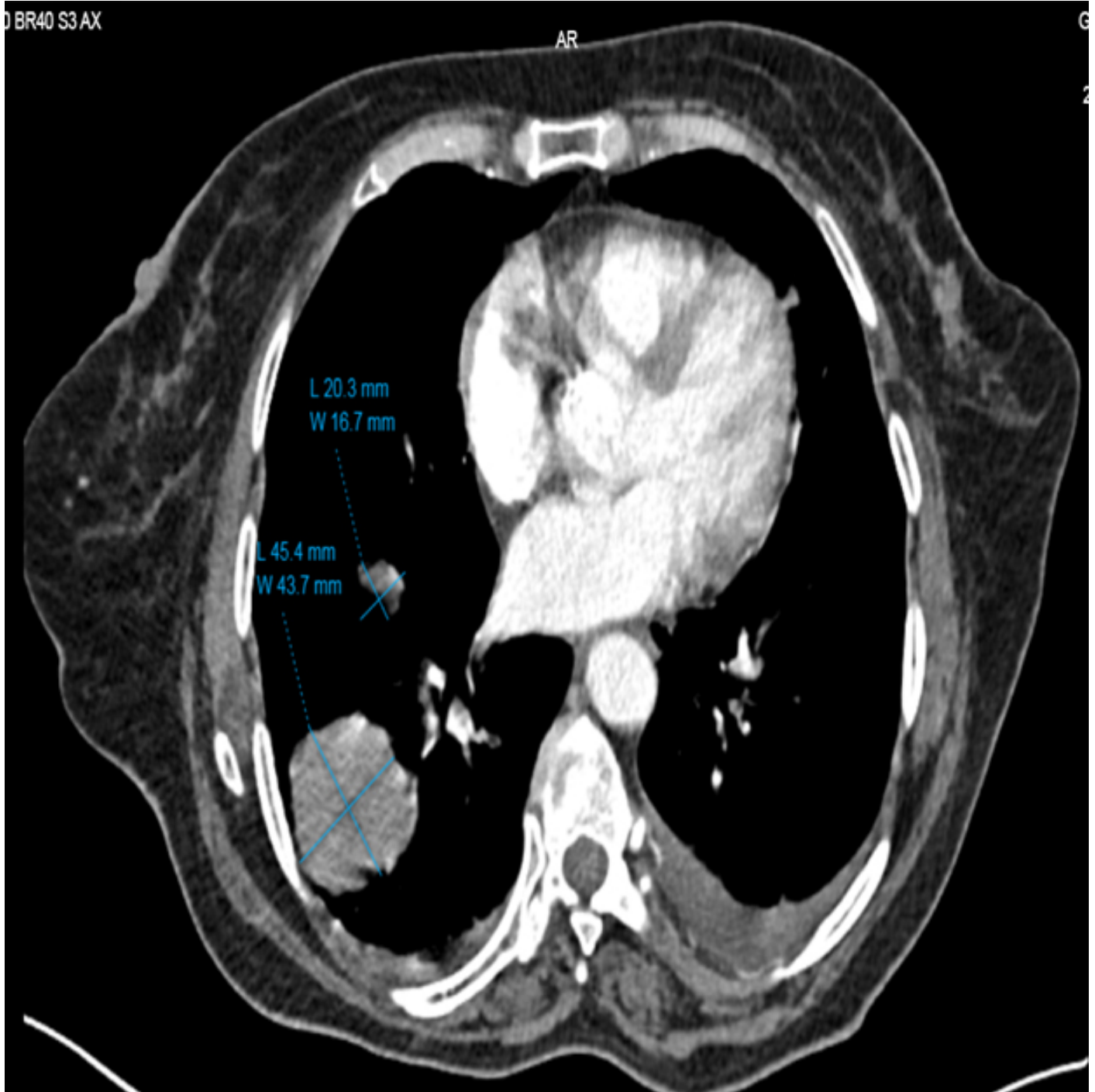
Se presenta un paciente de 82 años, sin antecedentes de importancia salvo artroplastia de rodilla bilateral y madre con cáncer gástrico. Paciente inició con cuadro de 10 meses de evolución de dolor en hipocondrio y flanco izquierdo de moderada a alta intensidad. En la valoración inicial hace un año realizan una tomografía que informa la presencia de una masa en hipocondrio de 4.3 X 4.1 X 3.8CM, para la cual se propone cirugía, pero no es realizada por emergencia sanitaria debido a SARS-COV2, pierde seguimiento

Al examen físico se palpa tumor de aproximadamente 7x5x7 cm en flanco izquierdo y una prominencia en la pared lumbar izquierda que protruye los arcos costales, no se palpan otras adenopatías, a nivel pulmonar y cardiaco sin datos relevantes, Eastern Collaborative Oncology Group (ECOG) 2, superficie corporal 1.5, peso 84 kilos y talla de 143 cm.

Por su edad de 82 años se le realiza valoración geriátrica Integral (VGI) complementando con escalas geriátricas como G8: (5 puntos), VES-13: (11 puntos) riesgo de deterioro funcional o muerte de 49.8 - 54 %, BARTHEL ACTUAL (40 puntos) dependiente severo para las actividades básicas de la vida diaria (ABVD) (dependiente en baño, aseo, vestimenta, movilización), con fragilidad moderada.

En exámenes complementarios no hay alteración en función hematológica, renal, hepática, con lactato deshidrogenasa sérica de 195. Después se realizó una tomografía corporal simple y contrastada que reporta varias lesiones pulmonares la mayor de 4.5 cm en campo pulmonar derecho y una masa abdominal en hipocondrio izquierdo con diámetro mayor de 9.6 cm, ver imagen 1.

### **Imagen 1. Imágenes de tomografía corporal**



**Descripción. a.** Múltiples lesiones nodulares en bala de cañón, difusas en ambos campos pulmonares, con 36 UH, que realza con el medio de contraste, la de mayor tamaño de 4,5 cm. Acentuación del intersticio basal bilateral. Derrame pleural bilateral.

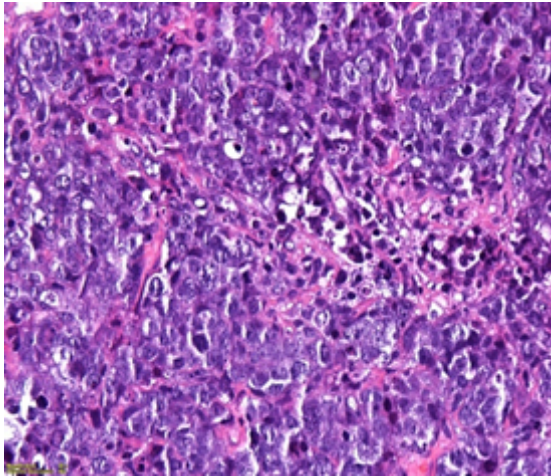
Con esto se decide realizar el 12/2/2021 una biopsia de masa abdominal, la cual se realizó de manera percutánea cuyo reporte histopatológico es muestra constituida por escasos fragmentos de tejido de aspecto linfoide, en un fondo necro-inflamatorio con inmunohistoquímica CD20: positiva, CD45: positiva y se concluye como población policlonal linfocitaria no tumoral.

Sumando estos datos, y una clínica no sugestiva que oriente a una enfermedad en particular, Este pufo por la edad de la paciente se tenían algunas posibilidades en mente como sarcomas de pared o dos tumores primarios uno pulmonar y otro de tejidos blandos, por la presentación menos probable neoplasia hematopoyética, se decide realizar biopsia guiada por imagen de masa pulmonar el 26/2/2021, el reporte indica linfoma difuso de grandes células B (DLBCL), subtipo centro germinal, con Ki - 67 de 40%, ver tabla 1.

**Tabla 1. Imágenes de biopsias realizadas**

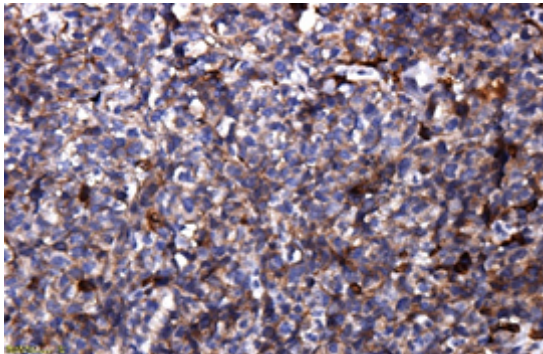
**Imagen**

**Comentario**

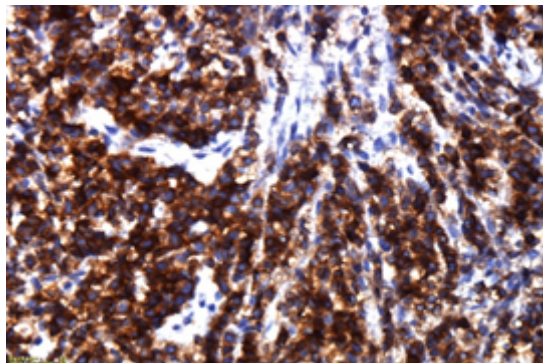


**A) Biopsia de masa pulmonar**  
Hematoxilina – Eosina  
Neoplasia infiltrativa maligna compuesta por células de mediano a gran tamaño, atípicas, con Mitosis frecuentes, dispuestas en sabanas discohesivas, además presencia de necrosis.

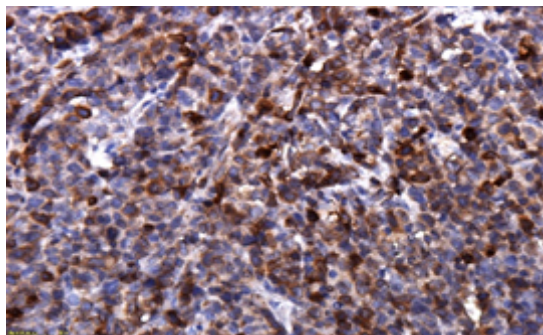
1. 40 x



B) CD 45 positivo



C) CD 20 positivo



E) Bcl2 positivo

Antes de tener todos estos reportes y llegar a la conclusión de una neoplasia proliferativa de origen linfoide, se pensó por las características de la masa abdominal que se podría tratar de un sarcoma vs un tumor del

estroma gastrointestinal (GIST) y que las lesiones pulmonares eran secundarias a metástasis de estos posibles primarios.

El pronóstico para DLBCL estadio IV en un paciente de 82 años según IPI de 3 puntos que confiere un mal pronóstico, 49% de sobrevida global a 5 años y un riesgo de progresión de la enfermedad de 57%.

Con el diagnóstico de DLBCL se plantea tratamiento con quimioterapia, pero tomando en cuenta que el paciente es frágil moderado y dependiente severo se propone dar esquema (C) Ciclofosfamida, (H) Doxorubicina, (O) Vincristina, (P) Prednisona (CHOP), pero sin Doxorubicina, por fragilidad de paciente comentada, este esquema se denomina COP.

La dosis administrada fue de Vincristina 2 mg, Ciclofosfamida 1125, con una reducción de dosis de 10% de igual manera por fragilidad moderada de paciente. Paciente tras recibir un ciclo de este esquema propuesto mejora su estado funcional de un ECOG 2 a un ECOG 1, y se vuelve dependiente leve. Con esto se aprobó segundo esquema con igual dosis.

El objetivo médico es mejorar el estado funcional del paciente para poder completar el esquema de manera completa CHOP en vez de COP, en los últimos 4 ciclos del total de 6. Con el fin de poder mejorar calidad de vida y obtener una OS mayor a 49% y prolongar el uso de una segunda línea de tratamiento. El objetivo de la familia es semejante al médico mejorar su calidad de vida y entienden que por el riesgo otorgado por el estadio de la enfermedad no es posible la curación.

Al momento no se realiza nuevos exámenes de valoración se esperará a concluir el tercer ciclo. La familia y el paciente se encuentran comprometidos con el tratamiento y no fue necesario realizar intervención en este contexto, y hasta el momento no presenta efectos adversos derivados del tratamiento.

El paciente al ser un adulto mayor, sin escolaridad, no comprende dimensión de la enfermedad, pero refiere mejoría con el tratamiento instaurado, se encuentra más activo, mejora apetito, en general mejoró capacidad funcional.

Se dispone por parte de hija consentimiento informado para el reporte de este caso clínico.

## Discusión

Linfoma primario de pulmón (LPP) comprende 4 al 11% de los linfomas extranodales y en general del 1 al 3.6% de todos los linfomas (1,2). Además de todos los tipos de neoplasias pulmonares representa entre 0.5 al 1 % (2). Sin síntomas o signos específicos que oriente a la etiología de la enfermedad (3). Requiere de procedimiento invasivos para obtener diagnóstico definitivo, ya que no dispone de características específicas por imagen, es necesario complementar la evaluación por medio de patología e inmunohistoquímica para confirmar el tipo y grado de NHL (2). A esto sumar consideraciones por edad, comorbilidades, valoración geriátrica integral para poder proponer un tratamiento bien direccionado, que permita obtener buena sobrevida global, enfermedad libre de recurrencia y calidad de vida (4)

El linfoma difuso de células B grandes (DLBCL) es un tipo de linfoma no Hodgkin (NHL) de grado intermedio a alto que afecta comúnmente a ancianos. Además, es el subtipo menos común de linfomas pulmonares, el compromiso secundario del pulmón por una locación extrapulmonar es también muy rara. El compromiso pulmonar se observa en el 38% con linfoma de Hodgkin (LH) y 24% con NHL (5). La localización primaria de linfoma pulmonar es del 0.4%, de los tipos histológicos más comunes son en el 70 – 90% de los casos el linfoma asociado a mucosas (MALT), el 10% corresponde a DLBCL (3,6).

DLBCL es un subtipo agresivo de NHL, la sobrevida es de menos de un año sin tratamiento. (10). La enfermedad se caracteriza por crecimiento rápido nodal o extranodal, el compromiso nodal se presenta en el 40%, los sitios más afectados son hueso, glándulas salivales, pulmón, riñón, hígado y tracto gastrointestinal, con menos frecuencia sistema nervioso central (SNC) (11). El compromiso extra nodal se relaciona con peor pronóstico (7). En relación a factores de riesgo como inmunosupresión uso de metotrexato, ciclosporina, postrasplantados y VIH (1,8).

Se requiere biopsia pulmonar para confirmación diagnóstica como fue el caso de la paciente motivo de este estudio, también se puede hacer uso de toracotomía diagnóstica, broncoscopia y lavado broncoalveolar (9). LPP-DLCBL se define como linfoma confinado al pulmón con o sin compromiso nodal regional, pero sin evidencia de compromiso sistémico y que la enfermedad extrapulmonar no sea diagnosticada dentro de los primeros tres meses de diagnóstico (1,6).

La identificación del NHL de células B es más fácil con el uso de inmunohistoquímica (IHQ), la expresión de BCL-6 y CD-10 son marcadores centro germinal. La expresión de MUN-1 es evidente en el paso final del desarrollo de las células B y con esto se concluye que DLBCL es de origen centro germinal (10). En el caso de LPP puede ser de origen centro germinal en el 76% y no centro germinal 24% (11)

La presentación clínica se relaciona con síntomas sistémicos como fiebre, pérdida de peso, sudoración (síntomas B), dolor, pérdida de apetito, anorexia y caquexia, tos, esputo ninguno de ellos es específico de localización pulmonar salvo disnea que se puede presentar en casos avanzados (1). Aparte se requiere un examen físico extenso en busca de adenopatías palpables, valoración de esplenomegalia y hepatomegalia, determinar estado funcional (4). Estos hallazgos inespecíficos retrasan el diagnóstico como sucedió con nuestra paciente aumentando el riesgo de muerte y costos (9).

En la evaluación diagnóstica en caso enfermedad de extranodal se debe recurrir a biopsia core, sobre este tejido se requiere determinar inmunofenotipo por medio panel de IHQ CD20, CD3, CD5, CD10, BCL2, BCL6, CD45, Ki-67, IRF4/MUN1, MYC. Se debe complementar con citometría de flujo y determinar kappa/lambda, CD19, CD20, CD5, CD3, CD45, CD10. Según la expresión de estos marcadores se debe clasificar en uno de los subtipos del DLBCL (4).

Se requiere complementar con biometría hemática, LDH, beta-2-microglobulina, panel metabólico completo, ácido úrico. Es necesario determinar la extensión de la enfermedad lo ideal por medio de PET-CT scan si no se dispone por medio de tomografía corporal simple y contrastada de cuello, tórax, abdomen y pelvis (4,8,12). Los hallazgos en la tomografía nódulos pulmonares solitario o múltiples, masas, consolidaciones, adenopatías hiliares y mediastinales, efusión pleural y raramente invasión de pared costal (13)

Se debe calcular el índice Pronóstico Internacional (IPI) para determinar sobrevida y riesgo de recurrencia (14). Además, descartar la presencia de virus de la hepatitis B, virus de inmunodeficiencia humana (4). Completar el estadiaje en paciente con riesgo de compromiso de SNC con punción lumbar y resonancia magnética de encéfalo. La biopsia de medula ósea no es necesaria si se realiza PET-CT scan, con todos estos datos y con ayuda de la clasificación de Lugano se debe estadificar la enfermedad, así como agregarle un riesgo de mortalidad y recurrencia estimado (15). En el caso de nuestra paciente no se realizó biopsia de medula ósea, pero con los datos obtenidos se catalogó como DLBCL estadio IV de alto riesgo (4,15).

Como parte de la valoración pretratamiento debido a la necesidad de utilizar medicación cardiotoxica se requiere obtener el valor basal de función cardíaca por medio de ecocardiograma o MUGA (4).

Es esquema R-CHOP (rituximab, ciclofosfamida, vincristina, doxorubicina, prednisona) es el esquema más frecuentemente usado y recomendación categoría I en tratamiento de DLBCL, se administra cada 21 días o en algunos casos dosis densas cada 14 días (4).

Tras la administración de 2 a 4 ciclos se requiere valorar respuesta al tratamiento si se presenta respuesta se completa 6 ciclos, y realizar una nueva valoración según esto se clasifica en respuesta completa dado el caso se continua con observación en caso de enfermedad bulky se debe completar con radioterapia. En el escenario en el que no se evidencia respuesta tras 2 a 4 ciclos o cuando tras 6 ciclos solo se obtenga respuesta parcial o progresión de la enfermedad se requiere la toma de una nueva biopsia y se requiere tratamiento como enfermedad refractaria (4).

En caso de enfermedad refractaria o recaída, se debe catalogar si el paciente es candidato a trasplante autólogo de medula ósea (ASCT) o no para proponer segunda línea de tratamiento en base a esquemas DAHP (dexametasona, cisplatino, citarabina +/- rituximab), DAHx (dexametasona, oxaliplatino, citarabina +/- rituximab), GDP (dexametasona, cisplatino o carboplatino, gemcitabina +/- rituximab) o ICE (ifosfamida, carboplatino, etopósido) (4).

Para paciente frágiles o mayores a 80 años con comorbilidades regímenes recomendados RCEPP (rituximab, ciclofosfamida, etopósido, prednisona, procarbacin), R-CODP (rituximab, ciclofosfamida, doxorubicina liposomal, vincristina prednisona), R-mini CHOP o R-GCVP (rituximab, gemcitabina, ciclofosfamida, vincristina prednisona) (4).

## Conclusiones

Es importante tener un personal entrenado y los insumos necesarios para realización de procedimientos diagnósticos, ya que, al derivar a pacientes para estos procedimientos, no asegura tener buenas muestras que sean correctamente analizadas. Aplica igual comentario a insumos de inmunohistoquímica para tener correcta valoración de marcadores que puedan ser predictivos de tratamiento como es el caso de CD20. Tener una alta sospecha diagnóstica cuando se trata de identificar enfermedades neoplásicas, seguir la epidemiología según edad, y ante la sospecha de presentar un segundo primario siempre tratar una muestra de tejido para una correcta valoración.

## Conflicto de intereses

Ninguno

## Financiación

Autofinanciado

## Referencias

1. Cadranel J, Wislez M, Antoine M. Primary pulmonary lymphoma. *Eur Respir J*. 2002;20(3):750–62.
2. Poletti V, Zinzani P, Tomassetti S, Chilosi M. Lymphoproliferative lung disorders. *Prog Respir Res*. 2007;36:307–22.
3. Zinzani PL, Martelli M, Poletti V, Vitolo U, Gobbi PG, Chisesi T, et al. Practice guidelines for the management of extranodal non-Hodgkin's lymphomas of adult non-immunodeficient patients. Part I: Primary lung and mediastinal lymphomas. A project of the Italian Society of Hematology, the Italian Society of Experimental Hematol. *Haematologica*. 2008;93(9):1364–71.
4. NCCN. B-Cell Lymphomas. *Natl Compr Cancer Netw* [Internet]. 2021;Version 3. Available from: [https://www.nccn.org/professionals/physician\\_gls/pdf/b-cell.pdf](https://www.nccn.org/professionals/physician_gls/pdf/b-cell.pdf)
5. Kim JH, Lee SH, Park J, Kim HY, Lee S Il, Park JO, et al. Primary pulmonary non-Hodgkin's lymphoma. *Jpn J Clin Oncol*. 2004;34(9):510–4.
6. Pasquale F. Primary non-Hodgkin's lymphoma of the lung. *Acta Oncol (Madr)*. 1999;38(5):655–8.
7. Castillo JJ, Winer ES, Olszewski AJ. Sites of extranodal involvement are prognostic in patients with diffuse large B-cell lymphoma in the rituximab era: An analysis of the Surveillance, Epidemiology and End Results database. *Am J Hematol*. 2014;89(3):310–4.
8. Hare SS, Souza CA, Bain G, Seely JM, Gomes MM, Quigley M. The radiological spectrum of pulmonary lymphoproliferative disease. *Br J Radiol*. 2012;85(1015):848–64.
9. Jiang AG, Gao XY, Lu HY. Diagnosis and management of a patient with primary pulmonary diffuse large B-cell lymphoma: A case report and review of the literature. *Exp Ther Med*. 2014;8(3):797–800.
10. Salles G, De Jong D, Xie W, Rosenwald A, Chhanabhai M, Gaulard P, et al. Prognostic significance of immunohistochemical biomarkers in diffuse large B-cell lymphoma: A study from the Lunenburg Lymphoma Biomarker Consortium. *Blood*. 2011;117(26):7070–8.
11. Neri N, Nambo MJ, Avilés A. Diffuse large B-cell lymphoma primary of lung. *Hematology*. 2011;16(2):110–2.
12. Barrington SF, Mikhaeel NG, Kostakoglu L, Meignan M, Hutchings M, Müller SP, et al. Role of imaging in the staging and response assessment of lymphoma: Consensus of the international conference on malignant lymphomas imaging working group. *J Clin Oncol*. 2014;32(27):3048–58.
13. Johnson SA, Kumar A, Matasar MJ, Schöder H, Rademaker J. Imaging for staging and response assessment in lymphoma. *Radiology*. 2015;276(2):323–38.
14. Olszewski AJ, Winer ES, Castillo JJ. Validation of clinical prognostic indices for diffuse large B-cell lymphoma in the National Cancer Data Base. *Cancer Causes Control*. 2015;26(8):1163–72.
15. Cheson BD, Fisher RI, Barrington SF, Cavalli F, Schwartz LH, Zucca E, et al. Recommendations for

initial evaluation, staging, and response assessment of hodgkin and non-hodgkin lymphoma: The lugano classification. *J Clin Oncol.* 2014;32(27):3059–67.